Ueber

das Epithel und die Drüsen

der Ohrtrompete und Paukenhöhle.

Inaugural-Dissertation

zur Erlangung der Doctorwürde

der

medicinischen Facultät der Universität Rostock

vorgelegt

von

Ferdinand Fischer

aus Mühlhausen i. Thür.

Rostock.

Universitäts-Buchdruckerei von Adler's Erben.

1889.

Epithel und Drüsen der Paukenhöhle sind zuletzt von H. Bulle[1]) geschildert worden, welcher zu dem Schlusse kommt, dass beim Erwachsenen und Embryo „das Flimmerepithel der Tuba Eustachii sich an dem äusseren und dem lateralen Teil der oberen Wand bis gegen den Trommelfellrand fortsetzt, dass die innere und untere Wand mit Plattenepithel bekleidet ist, dass das Trommelfell selbst nur einschichtiges Plattenepithel besitzt und auch die knöchernen Wände ungefähr von der Gegend der Trommelfellmitte nach hinten nur solches tragen, welches nur hie und da zu cubischen Zellformen anschwillt; die flimmernden platten Zellformen gehören nur den Grenzregionen an".

In Bezug auf die Drüsen des cavum tympani schreibt B.[2]): „Zwischen der v. Tröltsch'schen Drüse und den Krause'schen einfachen ovalen Schläuchen giebt es alle möglichen Zwischenstufen, Drüsen mit 2, 4 und mehr Acinis, welche in ihrer schon kleinen Anzahl nicht auf alle Wände gleichmässig verteilt sind, sondern sich auf den Boden und untern Teil der äusseren Wand beschränken." Diese von ihm als Krypten der Paukenhöhle bezeichneten Drüsen hat er nur beim Erwachsenen vorgefunden.

---

[1]) Dr. H. Bulle, Beiträge zur Anatomie des Ohres Rostock 1887, u. Archiv f. mikr. Anat. XXIX, p. 237 ff.

[2]) ibid. p. 255.

Der Zweck der im Nachfolgenden besprochenen Untersuchungen war es, zu erforschen, ob jenes Verhältnis ein constantes sei oder nicht.

Es standen für die Untersuchung zu Gebote die beiden Schläfebeine eines 40jährigen Enthaupteten, eines 1jährigen Kindes, eines 8- und eines 5monatlichen Foetus.

Die angewandten Methoden der Conservirung waren die folgenden: Von den Schläfebeinen des Erwachsenen war das eine sofort nach dem Tode in Müller'sche Flüssigkeit, das andre in concentrierte Pikrinsäurelösung gelegt worden. Nach mehrwöchentlichem Verweilen in den bezügl. Flüssigkeiten hatte dann die Entkalkung in 5 % Salzsäure stattgefunden. Die Felsenbeine des Neugeborenen und der Foeten waren gleichfalls zuerst einige Wochen in Müll. Fl. behandelt und dann in 1 % Chromsäure oder Salzsäure entkalkt worden.

Sodann wurden die Pyramiden in toto in Alauncarmin gefärbt und darauf nach bekannter Methode in Celloidin eingebettet und die mit dem Mikrotom gefertigten Schnittserien nach Weigert's Methode[1]) zwischen Celloidinplatten gebracht, — eine Methode, welche ganz ausserordentlich gute Dienste leistete.

Die Schnittdicke betrug 0,05—0,1 mm; feinere Schnitte erwiesen sich als nicht nötig und auch wegen der Grösse und der auch nach der Entkalkung noch bedeutenden Consistenz der Präparate als schwer herstellbar. Bei der Darstellung der Resultate will ich in der Weise vorgehen, dass ich zuerst die Beschaffenheit der Tube, dann die der Paukenhöhle schildere. Ich gehe von der Beschreibung der Verhältnisse des zuerst genannten Objectes aus.

---

[1]) Archiv für wiss. Mikroskopie, Bd. 2.

Tube.

Je näher die untersuchten Schnitte dem ostium pharyngeum bleiben, um so mehr zeigt sich der Querschnitt der Tube als ein c. 6—7 mm langer, oben und unten hirtenstabförmig umgebogener offener Spalt, der am Boden mit recht zierlich gefälteter Schleimhaut versehen ist. Diese Falten erhalten sich bald höher, bald niedriger, bis fast zum ostium tympanicum; sie erscheinen auf dem Querschnitt mitunter als vom Tubenspalt durch rein bindegewebige Streifen oder adenoides Gewebe völlig abgeschnürte tiefe Buchten oder Krypten[1]), woraus also zu folgern ist, dass ausser den Längsfalten auch Querfalten vorhanden sein müssen, welche auf kurze Strecken die Längsfalten verbinden.

Was die Form der Tubenlichtung betrifft, so hat Rüdinger besonderes Gewicht darauf gelegt, dass, während im Uebrigen die Wände des Spaltes einander unmittelbar berühren, sich im oberen Teile, an der Unterfläche der Concavität des Knorpels, am sog. Knorpelhaken, ein Teil stets offen finde, auf dem Querschnitt in Gestalt einer runden Oeffnung; es ist das die von ihm so genannte Sicherheitsröhre. Dieselbe ist durch kleine Schleimhaut-Vorsprünge[2]) gegen den übrigen Teil des Lumens, Rüdinger's „Hülfsspalte", deutlich abgegrenzt. Diese Vorsprünge ruhen auf einem stratum von adenoidem Gewebe. Nach Rüdinger könnte man glauben, dass die Sicherheitsröhre sich mit der geschilderten Form, wenn nicht durch die ganze Länge der Tube, so doch durch einen grossen Teil derselben hinzöge. Das ist jedoch durchaus nicht der Fall, wenigstens

---

[1]) S. Zeichnung 1.

[2]) cf. Stricker, Hdb. 1872, II, 873 Figur 289, [7].

war sie in meinen Präparaten auf den mittleren Teil der Tube und einen geringen Abschnitt ihres hinteren Drittels beschränkt. Je näher man dem ostium tympanicum kommt, um so niedriger und weiter wird der Tubencanal, um so mehr rücken die beiden Vorsprünge, welche die Sicherheitsröhre abgrenzen, nach dem Boden der Tube zu, bis sich schliesslich da, wo der Knorpelhaken endigt, an der lateralen Seite ein Schleimhautwulst bildet, der aus adenoidem Gewebe besteht. Etwa in der Gegend, in welcher auf beiden Seiten die acinösen Drüsen verschwunden sind, hat dieser Vorsprung eine schon beträchtlichere Höhe gewonnen, so dass er für das blosse Auge sichtbar ist und die Tube in eine obere und untere Hälfte teilt. Es ist dies die Tubentonsille, die als solche von v. Teutleben[1]) beschrieben worden ist, während das Vorkommen von adenoidem Gewebe schon von Wendt[2]) und Henle[3]) bemerkt worden ist.

Allmählich wird die Tonsille etwa 1 mm lang, wird fein gestielt und ragt schräg aufwärts in das Lumen der Ohrtrompete hinein, ringsum von gleichmässig hohem Cylinderepithel bedeckt wie die Tube selbst, die am Boden keine Falten mehr zeigt und nur noch einen linearen Spalt bildet. Dieser Spalt erweitert sich bald zu einem dreieckigen Raum, in dessen eine Ecke, und zwar in die am weitesten vom Knorpel entfernte, die Tonsille zu liegen kommt. Verfolgen wir nun unsere Serie ein wenig weiter nach dem cavum tympani zu, so nimmt der Querschnitt mehr und mehr die Form eines rechtwinkligen Parallelogramms an.

---

[1]) Archiv f. Anat. u. Physiol. 1876, I, 300, 418.
[2]) Archiv f. Heilkunde, 1870.
[3]) Grundriss der Anat. 1880, p. 225.

Die Verhältnisse beim einjährigen Kinde waren ganz ähnlich. Die Sicherheitsröhre war deutlich zu sehen, schien aber auf eine noch geringere Strecke beschränkt zu sein als beim Erwachsenen.

Das Epithel ist überall flimmerndes Cylinderepithel, reichlich mit Becherzellen durchsetzt, sehr hoch am Boden und den Seitenflächen; in der Sicherheitsröhre nur etwa halb so hoch wie an den genannten Gegenden. Am Uebergange in die Pauke selbst sieht man das Verhältnis sich in der Weise verschieben, dass die Stelle in der oberen Wand, welche der Concavität im Tubenknorpel entspricht, hohes Cylinderepithel trägt, welches sich nach den Seiten hin so abflacht, dass es kaum noch die Hälfte seiner früheren Höhe bewahrt. Flimmerhaare und Becherzellen sind in gleicher Weise vorhanden. In den abgeschnürten Buchten oder Krypten (S. 5) überwiegen die Becherzellen über die Cylinderzellen, etwa in dem Verhältnis, wie wir es im Dickdarm finden.

In Bezug auf die acinösen Schleimdrüsen ist Folgendes zu erwähnen: Man sieht sie, wie bekannt, auf Schnitten oft beiderseits neben der Tube, und findet die Lichtungen ihrer Ausführungsgänge häufig mit der Tubenlichtung in Verbindung. Namentlich auf der medialen Seite bilden sie ein ordentliches stratum glandulosum, welches zwischen Tube und Tubenknorpel liegt und von den direct in den Rachenraum mündenden gleich beschaffenen Drüsen nur durch eine dünne Bindegewebslage getrennt ist. Diese Drüsenmasse ragt nach oben fast bis unmittelbar in den Knorpelhaken hinein und erscheint auf dem Querschnitt dreieckig, die Spitze nach dem Knorpelhaken zu, eine Seite der Knorpelplatte, die zweite dem Lumen zu, die kurze Basis nach unten gewendet.

Auf der lateralen Seite sind die Drüsen auf die Mitte dieser Seite beschränkt.

Ausser den genannten Drüsenmassen findet sich aber auch am Boden der Tube ein solches Drüsenconglomerat, von der medianwärts gelegenen Hauptmasse durch eine abgeschnürte Knorpelinsel getrennt.

Die Submucosa wird besonders am Boden der Tube, mit Vorliebe an solchen Stellen, die etwas grössere Vorsprünge bilden, zu adenoidem Gewebe, das zuweilen scharf gegen die Umgebung abgegrenzt wird, so dass man von Lymphfollikeln sprechen kann, als deren mächtigste Ansammlung die vorhin erwähnte Tubentonsille betrachtet werden muss.

Paukenhöhle.

Die Form derselben wich in den Präparaten vom 40jähr. Manne und 1jähr. Kinde nicht von der Beschreibung ab, welche in der Bulle'schen Arbeit gegeben ist. In Bezug auf die beiden untersuchten Foeten möchte ich auf Folgendes aufmerksam machen. Seit v. Tröltsch wurde angenommen, die Paukenhöhle beim Embryo stelle einen durchweg mit feinem Schleimgewebe ausgefüllten Hohlraum dar. Das Lumen sei auf eine capillare Spalte, die der lateralen Wand anliege, beschränkt, und dieser erweitere sich mit dem Zutritt von Luft durch die Tube bei der Geburt allmählich zu dem späteren cavum tympani dadurch, dass dies feinmaschige Gewebe nach der Labyrinthwand hin zusammengepresst werde. Dies wird im Allgemeinen durch meine Präparate bestätigt; indessen zeigten die Querschnittsserien vom 5monatl. Foetus, dass bereits ein freier annähernd birnförmiger Hohlraum existiert, dessen dünne Schleimhaut dem feinmaschigen später zusammen-

fallenden Bindegewebe aufliegt. Der Durchmesser der Lichtung beträgt in der Nähe der Tubenmündung c. 2 mm, in der Region der Gehörknöchelchen ist sie auf einen linearen Spalt reduciert. Der Steigbügel, in dieser Zeit noch ganz aus hyalinem Knorpel bestehend, und der wie der Hammer zum Theil schon verknöcherte Ambos sind vollkommen in das erwähnte Gewebe eingebettet.

Beim 8monatl. Foetus lagen die Verhältnisse wieder anders. Hier ist das Schleimgewebspolster auf den hinteren Teil des cavum beschränkt, während der vordere grössere Teil offen ist, zumeist vollgepfropft mit den Stoffwechselprodukten der Schleimhautzellen: Schleim, Detritusmassen, krystalloiden Körperchen, zu Grunde gegangenen weissen Zellen und verfetteten Epithelien. Auffällig ist der ausserordentliche Reichtum der Schleimhaut an grösseren Capillaren, welche bis dicht unter das Epithel herantreten. Die Schleimhaut selbst besitzt eine Höhe, wie wir sie beim Erwachsenen nur noch an ganz vereinzelten Stellen antreffen; selbst an den Gehörknöchelchen, die jetzt fast ganz verknöchert sind, erreicht sie eine bedeutende Mächtigkeit. Vor Allem zeichnet sich die Labyrinthwand durch eine beinahe 1 mm dicke Schleimhaut aus, und am Promontorium springt der Gefässreichtum recht evident in die Augen.

Epithel. Ich gehe nun dazu über, an der Hand der vier Entwicklungsstadien, wie sie in meinen acht Serien vorliegen, noch einmal die Frage: was für Epithel besitzt die Paukenhöhle? zu erörtern. Diese Frage, so eingehend sie auch in der Bulle'schen Dissertation besprochen ist, darf angesichts der einander widersprechenden Angaben früherer Forscher (s. die Zusammenstellung Bulle's) immer noch als eine solche betrachtet werden, die durch Beibringung

weiteren Materials vollständiger als bisher beantwortet werden wird; namentlich muss es von vornherein als wahrscheinlich betrachtet werden, dass die so verschiedenen Angaben in der Litteratur von individuellen Verschiedenheiten im histologischen Verhalten herrühren, betreffs deren Entstehung es nahe liegt, an Entwicklungsanomalien zu denken. A priori sollte man, da das Mittelohr eine Ausstülpung der Rachenschleimhaut ist, annehmen, dass seine Auskleidung, die ja mit jener in continuierlichem Zusammenhang steht, von gleicher Beschaffenheit sei: dass also flimmerndes, mit Becherzellen durchsetztes Cylinderepithel vorhanden sei, dass conglobierte Drüsensubstanz und dass auch wirkliche Drüsen der Schleimhaut eingelagert seien. Diesen Typus sah ich in den Präparaten, die ich von den kindlichen Schläfebeinen angefertigt hatte, am besten gewahrt; die Schleimhaut der Paukenhöhlen der Foeten und des Erwachsenen zeigten mancherlei Abweichungen hiervon, die bei der speciellen Betrachtung, zu der wir uns nun wenden wollen, hervorgehoben werden sollen.

5monatl. Foetus. Wie bemerkt, ist die Paukenhöhle in dieser Zeit ein linearer Spalt, der aussen vom Trommelfell, innen von embryonalem Schleimgewebe begrenzt wird. Nach der Tubenmündung zu erweitert er sich zu einem auf dem Querschnitt gleichschenkligen Dreieck, dessen Basis an der Labyrinthwand liegt. Das Trommelfell ist bedeckt mit Plattenepithel, die Labyrinthwand mit cubischem Epithel, das rings um das Trommelfell herum zu einem mässig hohen Cylinderepithel anwächst. Das Vorhandensein von Flimmerhaaren und Becherzellen liess sich nicht constatieren.

8monatl. Foetus. Die Paukenhöhle hat bedeutend

an Ausdehnung gewonnen, so dass im hinteren Teil die grösste Entfernung vom Boden zur Decke 10 mm, vom Trommelfell zur Labyrinthwand 6 mm beträgt.

Der Boden der Höhle trägt überall Cylinderepithel, das sich nach dem Trommelfell hin sehr rasch, nach der inneren Wand zu ganz allmählich zu Plattenepithel abflacht. Die Schleimhaut des Bodens trägt sehr dicht nebeneinander stehende niedrige Längsfalten, die auf dem Querschnitt das Vorhandensein von Krypten vortäuschen könnten.

Die Decke ist im vorderen Abschnitt des cavum ebenfalls von Cylinderepithel überkleidet, das sich ganz gleich verhält wie das am Boden; im hinteren Paukenhöhlenraum verschwindet es allmählich und macht dem Plattenepithel, welches Trommelfell und Innenwand überzieht, Platz. Am Uebergang der Tuba in die Paukenhöhle wahrt das Epithel den Charakter des Tubenepithels, nur dass es etwa $^1/_4$ seiner Höhe einbüsst. Diese geringe Höhe behält auch das ganze Epithel in der Paukenhöhle, soweit es cylindrisch bleibt und nicht die Form eines Plattenepithels annimmt. Die Cylinderzellen tragen Flimmerhaare, Becherzellen finden sich namentlich am Boden im vorderen Abschnitt der Paukenhöhle. Die Mucosa ist hier bis zu mehreren mm dick, ebenso an der Innenwand; je weiter man nach hinten vordringt, um so dünner wird sie und bleibt schliesslich nur am Boden dem blossen Auge erkennbar. s. Fig: 2, a—c.

1jähr. Kind. Ein vollkommen anderes Bild der Epithelverteilung liefern die Serien der zwei kindlichen Schläfebeine. Von dem ostium tympanicum tubae bis zum vorderen Rande des Promontoriums erhält sich die oben (S. 7) beschriebene Epithelbeschaffenheit. Auf einem weiter nach hinten gelegenen Schnitte, der eben vor dem Trommelfell vor-

übergeht, ist die Schleimhaut fast überall von bedeutender Mächtigkeit. An der äusseren Wand ist sie von einem gleichmässig hohen, mit zahllosen Becherzellen durchsetzten Cylinderepithel, — ob dasselbe Flimmerhaare getragen, war mangelhafter Conservierung wegen nicht zu erkennen — das sich auf die drei übrigen Seiten nur etwas weniger hoch bleibend fortsetzt, bedeckt. An der medialen Wand und den sich nach oben und unten anschliessenden Partieen ruht dasselbe auf einem dicken Polster von adenoidem Gewebe, wie ich es in gleicher Mächtigkeit nur in der Tube des Erwachsenen gefunden habe.

Auf den folgenden Schnitten ist das Trommelfell mit getroffen, überzogen von einem wenn auch nicht so hohen Epithel wie der vordere Abschnitt der Paukenhöhle es trägt, so doch von einem solchen, das sicher noch den Namen eines Cylinderepithels verdient.

Das Epithel zieht hier über zwei kleine dem blossen Auge kaum sichtbare Lymphknötchen[1]) hinweg, die auf einer ganzen Reihe von Schnitten mit getroffen werden, und zwar nahe dem hinteren Trommelfellrande. An diesem wird das Epithel sogar etwas niedriger als auf dem Trommelfell selbst, wo

---

[1]) Anm. Soweit mir bekannt, ist bisher nur von Nasiloff (Med. Centralblatt 1869, Nr. 17) eine Lymphdrüse in der Schleimhaut der Trommelhöhle beschrieben, die er in der Nähe des oberen Trommelfellrandes, als einen ovalen Körper von mikroskopischer Grösse in dem Bindegewebe der Schleimhaut sitzend, fand. Dass solche Lymphknötchen auch auf dem Trommelfell selber vorkommen können, ist wohl bisher noch nicht bekannt gewesen. Auch mir sind sie nur in dieser einen Serie zu Gesicht gekommen. In der Paukenhöhle dagegen habe ich sie in fast allen Serien an verschiedenen Stellen als Lymphfollikel gefunden, deren Epithel nicht cylindrisch, sondern cubisch war. Beim Erwachsenen fanden sie sich meist in der Nähe von Knochenvorsprüngen oder auch an diesen selbst.

es einer dünnen Mucosa aufliegt. Nach oben vorn, jenseits des Trommelfells, erreicht das Epithel die Höhe des Tubenepithels, nach hinten unten bleibt es nur gut halb so hoch, am Promontorium und dessen Nachbarregionen nimmt es an Höhe wieder etwas zu. An der vorderen oberen Ecke der Paukenhöhle erreicht die Mucosa eine grosse Dicke, ist aber überall sehr zart; feine und grössere Lymphgefässe durchziehen das stratum, das sich durch einen compacten Bindegewebszug scharf gegen den Knochen hin begrenzt. Ich erwähne diesen Raum, weil wir ihm bei der Aufsuchung der Drüsen wieder begegnen werden. Weiter hinten, in der Gegend, in welcher wir beim Erwachsenen die cellulae mastoideae finden, treffen wir auf ein ausserordentlich lymph- und blutgefässreiches reticuläres Zellgewebe, dessen Maschen von grossen Rundzellen eingenommen werden. Hie und da zeigt sich die beginnende Bildung von Hohlräumen, die, auch ausgekleidet mit dem gleichmässig hohen Epithel, wie wir es am Boden der Paukenhöhle antrafen, darum als spätere wirkliche cellulae anzusprechen waren, weil auf den folgenden Schnitten auch der grosse Canal, der die Verbindung zwischen cavum und antrum herstellt, sichtbar wurde. Auch dieser trug dasselbe Epithel; seine Schleimhaut enthielt mehrfache Anhäufungen von Lymphkörperchen. Etwa 20 Schnitte weiter nach hinten, — die Steigbügelplatte war etwas schräg durchschnitten, so dass nur ein Teil in die Ebene fiel, wo nach innen zu das vestibulum, der canalis reuniens und die untere Schneckenwindung getroffen waren und das Trommelfell sich mit seinem Nabel stark in die Paukenhöhle vorwölbte, zeigte sich wieder ein Lymphknötchen am Trommelfell. Das Epithel am Trommelfell hatte sich in der Weise geändert, dass der Teil, welcher nach

oben vom Nabel gelegen, mit cubischen Zellen überzogen war, während der nach unten gelegene Teil die oben beschriebene Struktur beibehielt. Auch das Steigbügelfragment zeigte sich, — und hierin weichen diese Beobachtungen von allen früheren ab, — mit ebensolchem cylindrischen am Grunde mit Ersatzzellen versehenen Epithel überdeckt, wie sie das Promontorium trug. Noch einige Schnitte weiter, — hier war der lange Fortsatz des Ambosses in seinem längsten Durchmesser getroffen, in Zusammenhang stehend mit dem Steigbügel, — sass ringsum auf den genannten Knochen das gleiche Epithel auf einer ziemlich mächtigen, zum Teil auch adenoiden Mucosa auf. Ebenso bemerkte man an Querschnitten, die offenbar dem Hammer angehörten, dass auch dieser das gleiche Epitel trug wie Ambos und Steigbügel.

Am Trommelfell änderte sich im Weiteren an dem zuletzt beschriebenen Befunde nichts.

Alle übrigen Teile der Paukenhöhle, die Wände sowohl wie die vielen in sie vorspringenden Knochenleisten und die zwischen denselben gelegenen Nebenräume trugen das gleichmässig hohe oft auf Lymphgewebe aufgelagerte Cylinderepithel.

Zu erwähnen wäre noch, dass, je mehr man sich dem hinteren Trommelfellrande nähert, die Schleimhaut sich in zierliche Längsfalten legt, welche fast 1 mm hoch sind. Sie entsprechen offenbar den Falten, welchen wir beim 8monatl. Foetus am Trommelfellrande begegnet sind. Hier zeigte das Epithel einen grossen Reichtum an Becherzellen.

Erwachsener. Das Epithel zeigte sich überall in tadellos schöner Weise erhalten. Die Durchmusterung der Schnitte wurde dadurch etwas erschwert, dass die Paukenhöhle in dem Teile, in

welchem sie mit dem antrum mastoideum in Verbindung tritt, durch eine grosse Zahl feiner Knochenleistchen und fibröser Stränge in viele kleine Höhlen zerlegt wird. Auch in den übrigen Teilen ragen mehrfach Knochenvorsprünge von mehreren Millimeter Länge in die Paukenhöhle hinein, welche deshalb Erwähnung verdienen, weil wir ihnen bei der Aufsuchung der Drüsen wieder begegnen werden.

Der Uebergangsteil der Tube in die Paukenhöhle trug ein cylindrisches mit Becherzellen versehenes Flimmerepithel, das an der Decke dem Tubenepithel an Höhe fast noch gleichkam, nach den Seiten hin und am Boden allmählich noch etwas niedriger wurde

Im vorderen und mittleren Teil der Paukenhöhle blieb das Epithel an der Decke cylindrisch, am Boden und der Aussenseite flachte es sich zu cubischem, an der Innenwand zu Plattenepithel ab. Das cubische Epithel trug Flimmerhaare und barg Becherzellen in wechselnder Menge.

Im hinteren Teil der Paukenhöhle war auch an der Decke das Cylinderepithel verschwunden und war zu cubischem Flimmerepithel geworden; an den übrigen Stellen trat keine Aenderung ein. Die Nebenhöhlen trugen zum Teil cubisches Flimmer-, zum Teil einfaches Plattenepithel. Je näher dem antrum mastoideum, um so mehr flachte sich das cubische Epithel ab, bis es im antrum selbst, wo nur Plattenepithel zu finden war, gänzlich verschwand.

Das Trommelfell war mit Ausnahme seines Randes mit Plattenepithel überkleidet; der Rand war noch von cubischem Flimmerepithel bedeckt. Der Uebergang der cubischen in platte Zellen erfolgte ringsum sehr rasch.

Die Gehörknöchelchen zeigten ausnahmslos eine Bedeckung mit Plattenepithel.

Fassen wir jetzt die Resultate der Untersuchung des Paukenhöhlen-Epithels zusammen, so finden wir:

beim 5monatl. Foetus:

Cylinderepithel um das Trommelfell herum,
cubisches Epithel an der Labyrinthwand,
Plattenepithel an allen übrigen Stellen,
Flimmerhaare und Becherzellen nicht aufzufinden;

beim 8monatl. Foetus:

Cylinderepithel am Boden und Decke, an letzterer verschwindet es im hinteren Teil der Paukenhöhle;
Plattenepithel an allen übrigen Stellen,
Flimmerhaare und Becherzellen vorhanden;

beim 1jähr. Kind:

Cylinderepithel kleidet die ganze Paukenhöhle und antrum mastoideum aus, überzieht die Gehörknöchelchen und das Trommelfell,
Flimmerhaare und reichliche Becherzellen, die Mucosa besteht vielfach aus adenoidem Gewebe;

beim Erwachsenen:

cylindrisches Flimmerepithel am Uebergang der Tube in die Paukenhöhle, an der Decke von gleicher Höhe wie in der Tube; hier erhält es sich auch bis in den mittleren Teil der Paukenhöhle;
cubisches Flimmerepithel in der ganzen Paukenhöhle am Boden und der lateralen Wand, an der Decke im hinteren Teil der Paukenhöhle;
Plattenepithel an der ganzen medialen Wand, am Trommelfell und an den Gehörknöcheln, desgleichen in den Nebenhöhlen und im antrum mastoideum,
Becherzellen im Cylinder- und im cubischen Epithel;
an einigen Stellen tritt adenoides Gewebe in der Mucosa auf.

Wenn wir diese Resultate mit denen der Bulle'schen Arbeit vergleichen, so ergeben sich mannigfache Differenzen. Abgesehen davon, dass das Bulle'sche Resultat für die Paukenhöhlen der Foeten und Erwachsenen ein ganz übereinstimmendes ist, dass ferner meine Untersuchungen über die kindliche Paukenhöhle, welche ja zu einem ganz auffallenden Resultat geführt haben, nicht zum Vergleich mit herangezogen werden können, ergiebt sich als wesentlichster Unterschied der, dass dort das Cylinderepithel auf die Decke und den oberen Teil der lateralen Wand bis zum oberen Rande des Trommelfells und zwar bis zur Trommelfellmitte hin beschränkt ist, dass es hier zwar nur im vorderen Teil der Paukenhöhle, hier aber überall getroffen wurde. Der Höhenunterschied, der von Bulle nicht erwähnt wird, kommt dabei wenig in Betracht. In dem übrigen Teil der Paukenhöhle überwiegen nach den Bulle'schen Untersuchungen die platten, nach meinen die cubischen Zellformen, die untere Wand ist sogar ausnahmslos mit cubischem Epithel bedeckt. Die Anwesenheit flimmernder platter Zellen fand ich in meinen Präparaten nicht bestätigt.

Wollten wir die hier gefundenen Verhältnisse als Stadien eines Entwicklungsganges auffassen, so müssten wir also sagen, das Epithel der Paukenhöhle sei zuerst ein vorwiegend niedriges Plattenepithel, forme sich dann nach der Geburt oder zur Zeit derselben in cylindrisches Epithel um und werde später abermals teilweise wieder zu Plattenepithel.

Indessen muss die Frage, ob sich wirklich stets der Vorgang so abspiele, vor der Hand noch unbeantwortet bleiben, da das untersuchte Material ein zu geringes ist. Namentlich auffallend ist die Tat-

sache, dass das einjährige Kind nur Cylinderepithel hat, sowohl an den Wänden, wie an den Gehörknöchelchen, wie auch am Trommelfell. Sollte eine grössere Anzahl von Individuen derselben Altersstufe gleiche Epithelverhältnisse zeigen, so wäre damit der genannte Entwicklungsvorgang als sehr wahrscheinlich hingestellt. Indessen bleibt immer noch die Möglichkeit, dass bedeutende individuelle Verschiedenheiten vorkommen, eine Möglichkeit, welche wohl zu berücksichtigen ist, da ja auch die Untersuchung des Epithels der Paukenhöhle des Erwachsenen bei gleicher Behandlung der Präparate Verschiedenheiten ergiebt, wie aus der Vergleichung meiner und der Bulle'schen Resultate hervorgeht.

Drüsen.

Ich möchte auch hier wieder den Leser bitten, mich bei der Durchmusterung der Serien vom fünfmonatl. Foetus bis zu denen des Erwachsenen zu begleiten.

5monatl. Foetus. Beim Foetus waren Drüsen, ausser von Wendt[1]) bei einem $2^1/_2$monatl. Embryo, noch nicht gefunden. Ich konnte beim 5monatl. Foetus die Anwesenheit von vier zierlichen acinösen Drüschen constatieren, welche alle auf der äusseren Wand im vorderen Teil der Paukenhöhle zwischen Tubenmündung und dem vorderen Trommelfellrande sich befanden.

Drei der Drüschen besassen nur je einen acinus mit kurzem senkrecht zur Oberfläche des Epithels gerichteten Ausführungsgang, das vierte Gebilde besass mehrere acini und einen gewundenen, schräg zur Oberfläche verlaufenden Ausführungsgang. Die

[1]) Archiv für Heilkunde 1870, p. 254.

acini bestanden aus ächten Drüsenzellen von cylindrischer Form, deren ganze Struktur und Anordnung darauf hindeuteten, dass sie den acinösen Schleimdrüsen der Tube, welche zum Vergleich herangezogen werden konnten, gleichzusetzen seien.

Die Ausführungsgänge waren von niedrigem Cylinderepithel ausgekleidet. Die Drüschen waren makroskopisch nicht zu erkennen.

8monatl. Foetus. Bei diesem konnte ich keine acinösen Drüsen entdecken, dagegen fand ich, wiederum an der äusseren Wand und zwar in der Ecke[1]), von welcher sich das Epithel über das Polster der unteren und inneren zur oberen Wand hinüberzieht, eine Anzahl senkrecht zur Oberfläche der Schleimhaut gerichteter Schläuche, welche dasselbe hohe Cylinderepithel besassen wie die umgebende Schleimhaut. Ihr Lumen war sehr eng, mitunter erweiterte es sich nach unten zu etwas. Die Schleimhaut der Innenwand zeigte eine reichliche Faltenbildung. In diesen Falten sah man nahe dem Epithel rundliche homogene durchscheinende Gebilde, welche ich für durchschnittene Lymphgefässe ansprechen möchte.

1jähr. Kind. Eine reiche Ausbeute brachte die Untersuchung der kindlichen Paukenhöhlen. Ich beschränke mich darauf, die Ergebnisse aus einer Serie anzuführen, da in Bezug auf die Qualität der in beiden Höhlen angetroffenen Drüsen keine Differenzen zu bemerken waren. Kurz hinter dem ostium tympanicum tubae tauchten an der inneren Wand der Paukenhöhle die Querschnitte von mehreren Schläuchen auf, wie sie von Bulle als Krypten beschrieben sind. Einige gleichartige Gebilde befanden sich da, wo die äussere auf die obere Wand über-

[1]) S. Figur 2a bei X.

geht. In den Canal, welcher cavum tympanicum und antrum mastoideum verband, mündeten mehrere cylindrische Schläuche, die sich schräg durch die adenoide Mucosa hinzogen. Das Lumen, welches die hohen Cylinderzellen, die die Schläuche bildeten, begrenzte, war sehr eng. Am Promontorium traf ich auf flaschen- oder becherförmige kleine Drüschen, wie sie Krause in seinem Lehrbuch der Anatomie abgebildet hat. Auf dem Längsschnitt zeigten sie sich als im Grunde erweiterte Epitheleinsenkungen. Zuweilen besassen mehrere nur einen Ausführungsgang, der stets sehr kurz und meist von verschiedener Weite war.

In dem oben (S. 13) erwähnten Raum an der vorderen oberen Ecke der Paukenhöhle fanden sich ebenfalls mehrere Krause'sche Schläuche. An der dem vestibulum benachbarten Wand unterhalb der fenestra vestibuli wurden auf einer Reihe von Schnitten die lumina von 12 Krypten sichtbar, deren Weite sehr wechselte. Auch die Höhe des sie auskleidenden Epithels war eine verschiedene, so dass dadurch ein recht mannigfaltiges Bild erzeugt wurde. In der Nähe dieser Krypten wurde ein mehrere Millimeter langer Schlauch, der auch für das blosse Auge als feiner Streifen erkennbar war, in seiner ganzen Länge getroffen. Sein Epithel war nur halb so hoch als das der Schleimhaut, die er nach schrägem Verlaufe erreichte. Auf einem der folgenden Schnitte erschienen dann wieder einige ovale Becher, wie wir sie am Promontorium trafen. Sie gruppierten sich an einem etwa $1^1/_2$ mm langen Knochenvorsprung, der von der Labyrinthwand in die Paukenhöhle vorragte.

Wie wir oben sahen, waren die Gehörknöchelchen mit dicker, zum Teil adenoider Schleimhaut bedeckt,

der cylindrisches Flimmerepithel aufsass; es konnte daher nicht befremden, als wir auf einem Schnitte, der Ambos und Steigbügel in Zusammenhang stehend traf, ein Conglomerat von Drüsenbechern vorfanden. Im Ganzen mochten es etwa zwölf sein, die alle in wechselnder Entfernung an der dem Trommelfell zugewandten Seite jener Knöchelchen in die Schleimhaut eingebettet waren. Von der Fläche gesehen, müsste sich diese Gegend wie ein Stück Darmepithel ausnehmen, in dem die Becher durch die Oeffnungen der Drüsenbecher dargestellt würden. Eine Menge solcher Gebilde waren auch noch an einer anderen Stelle des Ambosses zu finden; drei derselben besassen nur einen gemeinsamen Ausführungsgang. Vereinzelt fand man sie auch am Boden der Paukenhöhle, wo er in die äussere Wand übergeht; endlich auch an einer Knochenspange, welche von der Decke ins Paukenhöhlenlumen vorragte.

In der Nähe des hinteren Trommelfellrandes, wo die Faltenbildung der Schleimhaut beginnt, die wir früher besprochen haben, kamen eine beträchtliche Anzahl zum Teil recht grosser Krypten zum Vorschein. Eine Krypte von ansehnlicher Grösse mündete in der hinteren oberen Ecke der Paukenhöhle.

Diese Aufzählung wird genügen, um den ausserordentlichen Reichtum der kindlichen Paukenhöhle an drüsigen Organen darzutun, so dass es fast Wunder nehmen muss, wenn früher von manchen Forschern vergeblich nach Drüsen gesucht wurde. Es erklärt sich aber auch hierdurch das früher schon mehrfach beobachtete Vorkommen von Drüsen an polypösen Wucherungen, welches Wendt a. a. O. erwähnt. Knäuelartig aufgerollte Schläuche habe ich weder beim Kind, noch beim Erwachsenen, zu dem wir uns nun wenden wollen, gefunden.

Erwachsener. Die Epitheleinsenkungen, welche ich beim Erwachsenen fand, waren dreierlei Art: 1) Falten von verschiedener Tiefe, 2) kuglige Hohlräume mit kurzem Ausführungsgang (Krypten) und 3) wirkliche acinöse Schleimdrüschen mit 2, 3 und mehr acinis. Letztere erinnern der Form nach an die kleinen v. Ebner'schen Schleimdrüsen, welche vor den papillae circumvallatae sitzen.

Die Falten sassen mit Vorliebe an der Spitze von Knochenleisten, welche von der inneren wie äusseren Wand vorspringen, doch kamen sie, besonders im vorderen Teil der Paukenhöhle, auch an der Wand selbst vor. Das sie auskleidende Epithel war zuweilen ebenso hoch wie das der übrigen Schleimhaut, in anderen Fällen nur halb so hoch; dasselbe gilt von dem Epithel der Krypten. Diese kamen in jedem Teil und an jeder Wand der Paukenhöhle vor, während die acinösen Drüschen nur an der äusseren Wand zu finden waren, wo, gerade dem Promontorium gegenüber, durch zwei vorspringende Knochenleistchen eine kleine Nische gebildet wird.

Die v. Tröltsch'sche acinöse Drüse, die dieser Forscher in der Nähe des Trommelfells gefunden hat, ist ihrer Form und Grösse nach wohl nicht constant; diese Stelle ist aber sicher ein Lieblingsplatz drüsiger Gebilde, da auch ich gerade hier eine grosse Menge von Krypten fand. In der einen Serie zählte ich neun verschieden grosse Krypten. Die Schleimhaut ist durch ihre Mächtigkeit und ihren Reichtum an Blut- und Lymphgefässen zur Entwicklung von Drüsen besonders gut geeignet. Die Zahl der acinösen Drüschen betrug sechs, die meisten waren nur mikroskopisch sichtbar.

Ich glaube, diese Angaben werden im Stande sein, jeden Zweifel an dem Vorhandensein von Drüsen

in der Paukenhöhle zu verscheuchen. Was die Benennung anbelangt, so möchte ich als Schläuche nur die langen hohlen Epithelzapfen bezeichnen, während die kurzen ovalen Schläuche, welche den Krause'schen entsprechen, besser Drüsenbecher zu nennen wären. Doch kommt darauf nicht viel an, da alle diese Gebilde nicht constant und in allen möglichen Uebergangsformen vorkommen.

Mit dem Bulle'schen Resultat verglichen, ergeben die vorstehenden Untersuchungen Folgendes: Die Zahl der Drüsen resp. drüsigen Organe ist offenbar eine beträchtlichere, als sie dort gefunden wurde. Vielleicht handelt es sich auch hier nur um individuelle Verschiedenheiten. Was die Form anbetrifft, so ergeben sich keine principiellen Differenzen. Den Sitz betreffend, muss hervorgehoben werden, dass die acinösen Drüsen von uns übereinstimmend an der Aussenwand gefunden worden, dass die übrigen Formen nicht auf den Boden der Paukenhöhle beschränkt sind, sondern überall, selbst an den Gehörknöchelchen, vorkommen können.

Die Untersuchungen werden damit nicht abgeschlossen sein, und es dürfte sich lohnen, an der Hand eines grösseren Materials, dem namentlich auch kindliche Schläfebeine einzureihen wären, eine definitive Regelung dieser Frage anzustreben.

Drüsige Anhänge des häutigen Labyrinths.

In der Bulle'schen Dissertation war die Aufmerksamkeit auf das Vorhandensein drüsiger Anhänge gelenkt worden, welche sich am sacculus befinden sollen und zwar an der nach hinten und oben schauenden Wand, in der Nähe der macula acustica,

dort wo die häutige Hülle an die Labyrinthwand befestigt ist.

Auch ich glaube in der einen Pyramide des Erwachsenen diese Anhänge wiedergefunden zu haben und zwar auf einem Querschnitt (Nr. 153). Die Topographie des Schnittes ist folgende: Trommelfell mit Hammeransatz, Ambos und Steigbügel zum Teil getroffen, die membrana tympani secundaria spannt sich mit nach dem vestibulum leicht convexen Bogen zwischen den Rändern der fenestra rotunda aus; über der unteren Schneckenwindung sieht man den sacculus, in den der aquaeductus vestibuli etwas schräg getroffen mündet. Die Nerven, welche zu der macula hinziehen, sieht man von der Chromsäure schön grün tingiert in ihren Knochencanälen hinlaufen. Zugleich ist eine crista acustica mit im Längsschnitt getroffen. An der Wand nun, in der Nähe der Nerven. welche zur macula acustica hinziehen, erschien eine kreisrunde Oeffnung, welche mit niedrigem Cylinderepithel umsäumt war, die ich für den Querschnitt eines tubulus halten möchte. Die vor- und rückwärts liegenden Schnitte gewährten keinen weiteren Aufschluss.

Als ich nun zur Bestätigung dieses Befundes auch die Labyrinthe des 8monatl. Foetus durchsuchte, gewahrte ich auf den correspondirenden Schnitten beider Pyramiden, die einander fast parallel getroffen waren, die Querschnitte von ähnlichen Gebilden, wie sie am sacculus gefunden wurden, welche aber dem utriculus angehörten; an Form, Zahl und Grösse waren sie in den beiden Pyramiden etwas verschieden, zeigten aber sonst dieselben Texturverhältnisse. Sie waren nämlich sämmtlich von einem schönen Cylinderepithel, das sich gut gefärbt hatte, umgeben. Da sie nur auf wenigen Schnitten

sichtbar blieben, so haben wir es mit nur winzigen Gebilden zu tun, welche leicht dem Beobachter entgehen können. Ihre Lage und Form wird am besten aus Fig. 3a und b ersichtlich: vom Promontorium schräg nach unten innen zieht die membrana tympani secundaria, mts, welche die scala tympani, sct, von unten her bedeckt; das vestibulum zeigt oben aussen den Durchschnitt des sacculus, in seinem übrigen Teil den utriculus, in dessen Mitte der ductus endolymphaticus einmündet. An der medialen Wand etwas oberhalb des letzteren befinden sich die erwähnten Querschnitte, die ich für die tubulöser Drüschen am utriculus halten möchte. In dem linken Labyrinth waren es vier, im rechten zwei solcher quer getroffener tubuli. Das Epithel war deutlich cylindrisch, viel höher als das der Wand des utriculus. Vielleicht sind sie den Bulle'schen Anhängen am sacculus analog.

In allen anderen Pyramiden habe ich vergeblich nach diesen Anhängen gesucht. Dagegen sind mir einige andere Dinge aufgefallen, welche ich bisher in der Litteratur nicht erwähnt gefunden habe. Es sind dies:

1) Concremente im inneren Gehörgang, d. h. concentrisch geschichtete Körper, welche denen, die im Conarium, in der Thymus und Prostata immer gefunden werden, völlig gleichen. Hier denkt man sie sich entstanden durch Wucherung der Intima kleinerer und grösserer Gefässe, so dass schliesslich dadurch, dass immer eine neue Schicht angelagert wird, das ganze Gefässrohr ausgefüllt wird. Ich traf diese Concremente in sehr grosser Anzahl an der Wand des meatus audit. des Erwachsenen, besonders in der Nähe von Gefässen, im Nerven selbst nicht. Verschiedentlich waren sie auch in Knochensubstanz

eingebettet. Mehrfach waren zwei und mehr Concremente in ein grösseres zusammengeflossen, so dass dadurch bisquitförmige und an Muscheln erinnernde Formen entstanden. Alle waren durch einen homogenen hellglänzenden Kern ausgezeichnet, der auf Längsschnitten als heller Streifen weithin zu verfolgen war. Die Querschnitte waren makroskopisch nicht erkennbar. — Vielleicht sind diese eigentümlichen Formen identisch mit den corpora amylacea, — ihre concentrische Schichtung erinnert sehr an solche — welche Lucae[1]) in den halbzirkelförmigen Canälen gefunden hat. Zu bemerken ist noch, dass sich alle diese Körper mehr oder weniger gut mit Alauncarmin gefärbt hatten, ihren Glanz dabei bewahrend.

2) Blasige Zellen an den maculae und cristae acusticae, welche in grosser Anzahl und in besonders deutlicher Weise in den Schläfebeinen des 8monatl. Foetus, vereinzelt auch in denen des Kindes, zur Beobachtung kamen. Sie finden sich mit Vorliebe an den Stellen, wo das Nervenepithel der maculae und cristae zum Cylinderepithel wird. An Grösse und Form sind sie etwas verschieden, indem manche die 4—5fache Grösse anderer erreichen können. Der Form nach sind sie kuglig, oder senkrecht zur Epitheloberfläche abgeplattet. Bei stärkerer Vergrösserung, namentlich bei Immersion, sieht man, dass es mit einer Membran versehene kuglige blasige Zellen sind, welche die benachbarten Cylinderzellen zur Seite gedrängt und abgeplattet, zum Teil auch von der Unterlage abgehoben haben, so dass diese nun eine Art Kapsel um sie herum bilden, ein Verhalten, das sehr an dasjenige erinnert, in welchem

[1]) Archiv f. pathol. Anat ed. Virchow 29. Bd., p. 43/44.

die Follikelzellen junger Graaf'scher Follikel zu den Eiern stehen. Von der Fläche gesehen, erscheinen in dem sonst regelmässig polygonalen Epithel kreisrunde grössere und kleinere Oeffnungen, welche eben jene Zellen einnehmen. Dass diese Zellen regelmässig vorkommen, ist wohl nicht wahrscheinlich.

Am Schlusse dieser Arbeit sei es mir gestattet, meinem hochverehrten Lehrer, Herrn Prof. v. Brunn, der zum Gelingen derselben mir so oft seinen Beistand geliehen, und dessen Güte ich auch die beigegebenen Zeichnungen verdanke, meinen verbindlichsten und ehrerbietigsten Dank auszusprechen.

Erklärung der Figuren.

Fig. 1. Querschnitt durch den unteren Teil der Tuba Eustachii eines Erwachsenen.
† eine abgeschnürte Bucht oder Krypte.

Fig. 2. Fünf Querschnitte der Schläfenbeinpyramide eines achtmonatl. Foetus zur Erläuterung der Ausdehnung des Cylinderepithels in der Paukenhöhle.

a) Querschnitt durch den vorderen Abschnitt des cavum tympani und sämmtliche Schneckenwindungen.
tt = tensor tympani.
ct = cavum tympani.

b) Querschnitt durch das cavum tympani vor der Trommelfellmitte.
VII = nerv. facialis.
tt = tensor tympani.
ct = cavum tympani.
mt = membrana tympani.
me = meatus audit. ext.

c) Querschnitt durch das cavum tympani in der Trommelfellmitte.
Erklärung der Zeichen wie in 2b.

d) Querschnitt durch das cavum tympani und den utriculus.
u = utriculus.
Die übrigen Zeichen wie in 2b.

e) Querschnitt durch das cavum tympani hinter der Trommelfellmitte, noch weiter nach hinten als in 2d.
Zeichenerklärung wie in 2b.

Die punktierten Linien geben überall die Ausbreitung des Cylinderepithels an.

Fig. 3a. Querschnitt durch utriculus und sacculus eines achtmonatl. Foetus, bei X drüsige Anhänge.
st = stapes.
pr = promontorium.
mts = membrana tympani secund.
sct = scala tympani.
scv = scala vestibuli.

Fig. 3b. Ein Querschnitt bei X in Fig. 3a vergrössert.

Fig. 4. Querschnitt durch den inneren Gehörgang eines Erwachsenen; Concremente zwischen Knochenwand (rechts) und Nerven (links, nicht mit gezeichnet).

Fig. 1

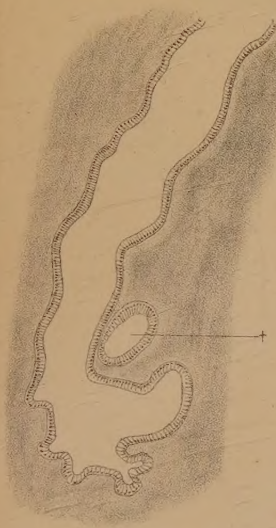

Fig. 2

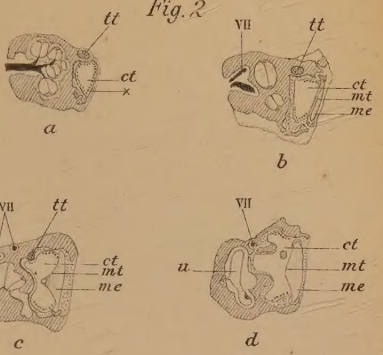

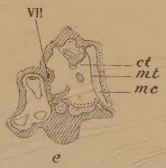

Fig. 3b

Fig. 3a

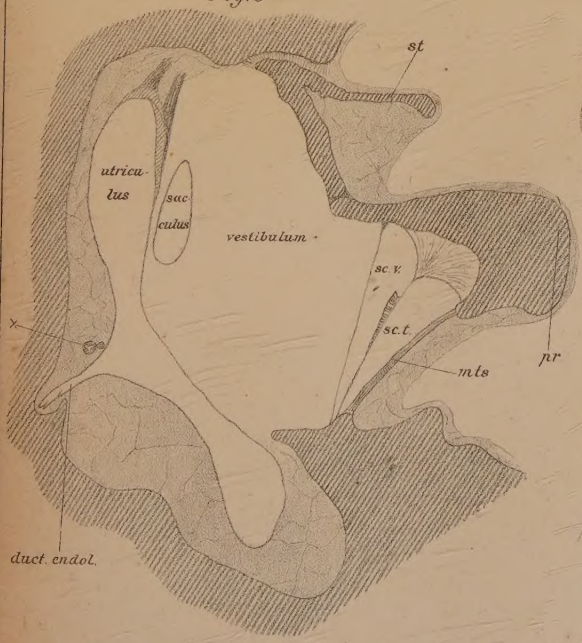

Fig. 4

Adlers Erben Rostock